European Craniofacial Medical Center

Руководство для консультации с вашим педиатром и клинические доказательства

Это руководство предоставляет вам необходимые инструменты для разговора с вашим педиатром. Основанное на доказательной базе, раннее выявление — ключ к предотвращению последствий для развития.

7 КЛЮЧЕВЫХ ВОПРОСОВ ДЛЯ ВАШЕГО ПЕДИАТРА

1 **Существует ли мышечная кривошея или ограничение диапазона вращения?**

Без лечения мышечной причины постоянное давление помешает естественному исправлению.

2 **Какова точная классификация: легкая, умеренная или тяжелая?**

Крайне важно количественно оценить асимметрию, чтобы определить, необходимо ли ортопедическое лечение.

3 **Какой тип деформации вы наблюдаете: плагиоцефалия, брахицефалия, скафоцефалия, смешанная деформация?**

Точное определение типа деформации имеет решающее значение для определения правильного терапевтического подхода.

4 **Есть ли признаки лицевой асимметрии (лоб, щеки или уши)?**

Поражение лица указывает на тяжелую деформацию, которая может вызвать неправильный прикус, риск отита из-за извилистости наружного слухового прохода и гомолатеральный астигматизм.

5 Существуют ли доказательства того, что случаи средней/тяжелой степени исправляются самостоятельно?

Научная литература показывает, что значительные деформации не разрешаются без вмешательства после 4 месяцев. Существуют научные статьи, демонстрирующие эффективность DOC Band®. Если вам рекомендуют другой шлем, спросите, есть ли научные статьи, подтверждающие его эффективность...

6 Находимся ли мы в окне максимальной пластичности костей?

Успех лечения напрямую зависит от скорости роста черепа на этом этапе, идеально начать лечение в возрасте от 4 до 8 месяцев, когда рост наиболее быстрый.

7 Можем ли мы провести объективное измерение с помощью цефалометра Bertillon?

Без точных миллиметров невозможно научным образом отслеживать прогресс или ухудшение.

Медицинские проблемы, связанные с нелеченными черепными деформациями

Истинная **"цена"** игнорирования плагиоцефалии не финансовая и не чисто косметическая. Оставление умеренной или тяжелой асимметрии без медицинского лечения во время **критического окна пластичности костей у младенца** несет реальные риски. Существует множество международных научных исследований, которые демонстрируют **прямую корреляцию** между неисправленными костными деформациями и потенциальными проблемами в развитии: **неврологическом, двигательном, зрительном и слуховом**.

1. Нарушения в нейроразвитии и неврологические функции

Связь между позиционной плагиоцефалией и задержкой развития в сети первичной медицинской помощи

Journal of Developmental & Behavioral Pediatrics (2021) | ***Смотреть публикацию на PubMed***

Ретроспективное исследование, основанное на электронных медицинских записях **77 108 детей в первичной медицинской помощи**, показало, что младенцы, у которых плагиоцефалия была диагностирована до 12 месяцев, имеют **в 1,5 раза большую вероятность** (скорректированное OR: 1,50; 95% ДИ: 1,32–1,70) **задержки в развитии** по сравнению с теми, у кого этого диагноза нет. Кроме того, диагноз плагиоцефалии **предшествовал диагнозу задержки в 92,6% случаев**, где оба состояния сосуществовали, что позволяет предположить, что она может служить **ранним индикатором функционального неврологического риска**.

Когнитивные результаты и позиционная плагиоцефалия

Pediatrics (2019) | ***Смотреть статью на PubMed Central***

Сравнительное исследование в школьном возрасте показало, что дети с позиционной плагиоцефалией и/или брахицефалией (PPB) **умеренной или тяжелой степени в младенчестве получали более низкие баллы по когнитивным и академическим тестам** по сравнению с контрольной группой. Различия были значимыми только в случаях умеренной или тяжелой степени, тогда как в легких случаях ассоциации были незначительными.

Нейроразвитие у детей с односторонним краниосиностозом и плагиоцефалией без синостоза

Plastic Reconstructive Surgery (2001) | ***Смотреть статью на PubMed***

Исследование, оценивавшее когнитивные и психомоторные задержки у детей с односторонним краниосиностозом или плагиоцефалией без синостоза с использованием шкал Бейли-II. Было проанализировано 63 ребенка до вмешательства, **выявлены значительные задержки в психомоторном развитии** (PDI), особенно при краниосиностозе. Рекомендуется наблюдение после лечения для оценки улучшений.

Долгосрочные результаты развития у пациентов с деформационной плагиоцефалией

Pediatrics (2000) | ***Смотреть публикацию в AAP Pediatrics***

Пионерское наблюдение показало, что **значительный процент школьников с анамнезом деформационной плагиоцефалии в последующем нуждался в специальном образовании, эрготерапии или физиотерапии**. Результаты позволяют предположить, что она служит ранним маркером функциональных задержек.

Задержки в нейроразвитии у детей с деформационной плагиоцефалией

Plastic and Reconstructive Surgery (2006) | ***Смотреть публикацию на PubMed***

Проспективное клиническое исследование с участием 110 младенцев показало, что до любого вмешательства **пациенты с деформационной плагиоцефалией демонстрируют значительные задержки как в умственном, так и в психомоторном развитии** (оценка по шкалам Бейли) по сравнению со стандартизированной популяцией.

2. Проблемы речи, общения и языка

Недостаточное усвоение языка у детей с односторонним краниосиностозом и деформационной задней плагиоцефалией

Child's Nervous System (2012) | ***Смотреть публикацию на PubMed***

Исследование усвоения языка у детей с односторонним краниосиностозом и деформационной задней плагиоцефалией показало повышенный риск **нарушений речи и языка (21% с тяжелыми нарушениями, в 3 раза чаще, чем в общей популяции)**. Дети с задней плагиоцефалией (оперированные или нет) также демонстрировали задержки.

3. Врожденная мышечная кривошея и biomеханическое ограничение

Черепно-лицевая деформация у пациентов с некорригированной врожденной мышечной кривошеей

Plastic and Reconstructive Surgery (2004) | ***Смотреть публикацию на PubMed***

Исследование с использованием 3D-компьютерной томографии у 14 пациентов: черепная деформация и деформация основания черепа появляются с младенчества (особенно в задней черепной ямке), в то время как **лицевая асимметрия (челюсть, верхняя челюсть, глазница) развивается с 5 лет, усугубляясь с возрастом**. Рекомендуется раннее освобождение мышцы для предотвращения черепно-лицевых деформаций.

4. Проблемы слуха и центральной обработки звука

Связанные с событиями слуховые потенциалы (ERP) выявляют дисфункцию мозга у младенцев с плагиоцефалией

Journal of Craniofacial Surgery (2002) | ***Смотреть публикацию на ResearchGate***

Электрофизиологическое исследование демонстрирует, что **у младенцев с плагиоцефалией наблюдаются уменьшенные амплитуды в слуховых ERP (P150/N250)**, что впервые подтверждает раннее нейроаудитивное нарушение и повышенный риск страдания от нарушений обработки звука.

5. Проблемы зрения, астигматизм и орбитальная асимметрия

Дефекты поля зрения при деформационной задней плагиоцефалии

Journal of AAPOS (2005) | ***Смотреть публикацию на PubMed***

Исследование 40 младенцев с задней плагиоцефалией: у 35% наблюдалось сужение полей зрения (≥20°), а у 17,5% — асимметрия ≥20°. Не было выявлено корреляции между латеральностью дефектов зрения и черепа, но **плагиоцефалия может влиять на развитие поля зрения**.

Почему шлем DOC Band® уникален?

DOC Band® — единственный шлем с научными исследованиями, подтверждающими его эффективность.

НАУЧНЫЕ ДОКАЗАТЕЛЬСТВА



С весом примерно **170 граммов** шлем DOC Band® на **32% легче** большинства шлемов, представленных на рынке. Младенцы быстро к нему привыкают, **без значительного дискомфорта**. Шлем не мешает спать, играть или нормально развиваться.

Конечно, все производители утверждают, что их шлемы эффективны. Однако **DOC Band® не только заявляет об этом, но и может эмпирически подтвердить свою эффективность с помощью посвященной научной литературы**.

Запросите научные статьи, подтверждающие эффективность конкретного шлема, убедитесь, что **статьи относятся именно к этому шлему, а не к лечению шлемами в целом**. Внимательно изучите представленные вам изображения: **если вы узнаете фотографии с нашего сайта на сайтах наших конкурентов**, знайте, что изображения, представленные на нашем сайте, являются **исключительной собственностью DOC Band®**, и их использование на сайтах наших конкурентов, следовательно, **не разрешается**.

Научные статьи, подтверждающие прямую эффективность лечения

Лечение черепно-лицевой асимметрии с помощью динамической ортопедической краниопластики

Journal of Craniofacial Surgery (1998) | ***Смотреть индексацию на PubMed***

С 1988 года более **750 младенцев с позиционной плагиоцефалией** были пролечены с помощью индивидуальных ортезов DOC Band. Устройство оказывает **селективное давление для перенаправления роста**, достигая значительного уменьшения черепных асимметрий, асимметрий основания черепа и лица. Средняя продолжительность лечения составила **4,3 месяца** (средний возраст начала: 6,9 месяцев), а данные наблюдения подтвердили почти полную коррекцию у различных форм черепа.

Лечение шлемом младенцев с деформационной брахицефалией

Global Pediatric Health (2018) | ***Смотреть публикацию в SAGE Journals***

Черепные деформации у младенцев образуют спектр от плагиоцефалии (асимметричной) до брахицефалии (симметричной, но непропорциональной). Несмотря на ошибочное убеждение, что брахицефалия не может лечиться с помощью черепного ортеза, проспективное исследование с участием **4 205 младенцев (2013–2017)** показало, что **у 81,4% улучшился цефалический индекс (с 95,0 до 89,4)** после ортопедического лечения. **DOC Band® — единственная динамическая формирующая лента**: она оказывает **мягкое гидростатическое давление** на определенные зоны, чтобы активно и трехмерно направлять рост.

Международные медицинские консенсусы

Конгресс хирургов-неврологов: систематический обзор и руководство, основанное на доказательствах, о роли терапии с использованием черепных формирующих ортезов

Neurosurgery (ноябрь 2016) | ***Смотреть официальную ссылку (PubMed)***

В нем делается вывод, что **терапия с использованием черепного формирующего шлема обеспечивает более значительное и быстрое улучшение формы черепа у младенцев с позиционной плагиоцефалией** по сравнению с консервативной терапией, особенно в **тяжелых случаях** и при применении в **оптимальный период младенчества**. Однако все еще не определены конкретные критерии для измерения и количественной оценки деформации, а также наиболее подходящий момент для начала лечения. В целом младенцы с более тяжелыми деформациями и те, кто носят шлем с раннего возраста, достигают более заметной коррекции (даже нормализации) формы головы.

Решение № 2017.0086/DC/MRAPU Коллегии Высшего органа здравоохранения (Франция)

Haute Autorité de Santé (июнь 2017) | ***Смотреть официальный документ***

Плагиоцефалия может вызвать **механические (челюстно-лицевые или цервикобрахиальные) и когнитивные осложнения**.

Письмо ассоциации LIEN о рисках плагиоцефалии (Франция)

Haute Autorité de Santé (июль 2017) | ***Смотреть официальную публикацию***

Деформации черепа, называемые **«плагиоцефалиями»**, связаны с **биомеханическими, физиологическими, эстетическими и психологическими нарушениями**, которые могут **определять жизнь ребенка на всю жизнь**. По мнению специалистов **Бернадетт де Гаске и Тьерри Марка**, авторов книги «Мой ребенок не будет с плоской головой: как предотвратить и лечить плагиоцефалию у ребенка» (Albin Michel, 2015), возможно достичь **улучшения и даже почти полного исчезновения** этих неблагоприятных эффектов при раннем лечении. Однако **в медицинском сообществе, похоже, существует определенное равнодушие, незнание или отрицание этой реальности**, которое ограничивается признанием неоспоримых преимуществ этих практик.

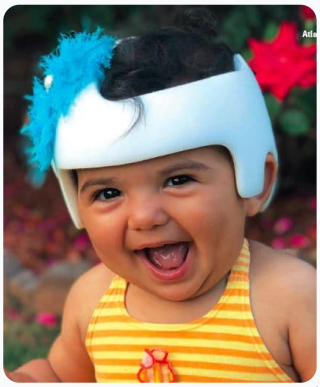

Doc Band®: шлем для плагиоцефалии с научными исследованиями, подтверждающими его эффективность

С весом примерно **170 граммов** шлем DOC Band® на **32% легче** большинства шлемов, представленных на рынке.

Младенцы быстро к нему привыкают, без значительного дискомфорта. Шлем не мешает спать, играть или нормально развиваться.

📋 **Бесплатная онлайн-диагностика**

📅 **Записаться на прием**